1906

Ueber einen Fall

von

Embolie der Arteria mesenterica superior.

Inaugural-Dissertation

zur

Erlangung der medizinischen Doktorwürde

der

hohen medizinischen Fakultät

der

kgl. bayer. Friedrich-Alexanders-Universität zu Erlangen

vorgelegt von

Christian Paul

approb. Arzt aus Ansbach (Bayern).

Tag der mündlichen Prüfung: 7. Juni 1906.

Erlangen 1906.

Druck der Universitäts-Buchdruckerei von E. Th. Jacob.

Gedruckt mit Genehmigung der hohen medizinischen Fakultät zu Erlangen.

Referent: Herr Prof. Dr. v. Kryger.
Dekan: Herr Hofrat Prof. Dr. Öller.

Meiner lieben Mutter!

Digitized by the Internet Archive
in 2026

https://archive.org/details/IA40153716_0152

Die lebhafte Diskussion, welche sich daraus ergab, dass der Darmverschluss eines der Grenzgebiete der Medizin und Chirurgie ist, dessen Aufklärung also in gleicher Weise den Operateur wie Internen interessieren muss, hat uns soweit in dessen Erkenntnis gebracht, dass wir in den meisten Fällen einen Ileus schon am 1. Tag zu diagnosticieren vermögen. Weniger klar ist schon das Bild, das wir uns von dem Sitz desselben machen können. Was jedoch die Art seiner Entstehung betrifft, so ist sie vielfach noch in ein Dunkel gehüllt, das jetzt erst etwas lichter zu werden beginnt.

Von den Formen des Darmverschlusses, welcher die meisten diagnostischen Schwierigkeiten bietet, ist es unstreitig der Ileus, der seine Entstehung dem Verschluss der mesenteriellen Gefässe verdankt. Es sind diese Fälle nicht so selten, wie man früher meinte, sie sind praktisch von der grössten Wichtigkeit, und es erklärt sich so das rege Interesse, das man in der neueren Zeit diesem Krankheitsbild widmet. Die Beschreibung eines an der hiesigen Klinik beobachteten Falles, seine kritische Beleuchtung und ausführliche Bemerkungen über Diagnose und Therapie seien der Inhalt der folgenden Abhandlung.

Krankengeschichte.

Die 63jährige Privatiere Kunigunde Kratzer war angeblich nie längere Zeit krank gewesen. Im Juni

1901 soll sie einen leichten Magenkatarrh gehabt haben, der indes nach 2 Tagen schon ausgeheilt war. Nie hatte Pat. Herzbeschwerden, dagegen manchmal reissende Schmerzen im rechten Unterschenkel, die von Seiten der Verwandten auf Plattfüsse zurückgeführt wurden.

Am Samstag den 24. XII. 1904 ass Pat. im besten Wohlbefinden mit gutem Appetit zu Mittag. Wie immer, wurde auch damals lebhaftes Magenkollern beobachtet. Nachmittags 2 Uhr bekam Kr. plötzlich Schmerzen im Leib und musste erbrechen, das Erbrochene bestand aus dem Mittagessen ohne andere Beimengungen. Bis abends trat noch 6—8 maliges Erbrechen auf, gleichzeitig mit Durchfall, der »reich an Wasser gewesen sei.« Am nächsten Tag das gleiche Bild. Montag, den 26. XII. wurde der Arzt gerufen, der folgenden Befund erhob:

»Leib mässig aufgetrieben, überall etwas druckempfindlich, rechts unten mehr. Puls klein, frequent; Temperatur wurde nicht gemessen. Eine halbe Stunde nach der Untersuchung blutiger Durchfall. Diagnose: Darminvagination.«

Bis die Pat. in die hiesige Klinik kam, was 4 Stunden dauerte, trat noch mehrmaliges übelriechendes Erbrechen mit übelriechenden blutigen Durchfällen auf. Der Urin wurde spotan entleert.

Klinischer Status.

Kräftig gebaute Frau von mittlerem Ernährungszustand, blassem, kollabiertem Aussehen; Gesichtausdruck ängstlich, Atmung kurz, erschwert.

Ueber den Lungen kein Befund. Herztöne schwach, Puls klein, unregelmässig, 68—72. Zunge trocken, Lippen bläulich, Extremitäten kalt.

Das Abdomen ist stark aufgetrieben, gespannt; Bauchreflexe fehlen. Stärkere Ausdehnung der Venen am unteren Teil. Ueberall besteht tympanitischer Schall, nirgends Dämpfung. Die Druckempfindlichkeit ist mässig, nur in der rechten Hälfte, die auch etwas stärker aufgetrieben ist, etwas grösser.

Die Magenausspülung gelingt nicht, da man mit der Sonde auf ein Hindernis stösst, und wird zur Schonung der Pat. nicht forciert. Pat. erhält 4 Spritzen Campher und wird in Aethertropfnarkose sofort operiert. Operateur: Herr Professor v. Kryger.

Längsschnitt über die Mitte des Bauches. Nach Oeffnung des Peritoneums quellen sofort stark geblähte Darmschlingen vor; sie zeigen leichte Adhäsionen ohne stärkere Fixation. In der Bauchhöhle wenig blutig seröse Flüssigkeit, peritonitische Auflagerungen fehlen. Aus der Bauchhöhle wird herausgelagert, was gut heraus geht.

Ein grosser Teil der Dünndarmschlingen ist schwarzblau verfärbt, gangränös, ohne Perforation. In der Nähe des Cöcums findet sich ein relativ gutes Stück vor. Cöcum und die Hälfte des Colon ascendens sind ebenfalls gangränös. Bei der genauen Durchsuchung der Bauchhöhle lässt sich kein Grund für die Gangrän finden.

Die brandige Partie des Dünndarms wird ausgeschaltet, die beiden Enden blind verschlossen und dann durch seitliche Anastomose miteinander vereinigt. Das Netz wird abgetragen, der Stumpf nachher vernäht, versorgt. Auffallend ist die minimale Blutung! So fällt ein 2 m langes Darmstück weg. Dann wird das dem Cöcum zu gelegene Ende des noch guten Ileumstückes blind verschlossen,

ebenso die flexura coli dextra; damit wird das gangränöse Cöcum und Colon ascendens ausgeschaltet. Zwischen dem erwähnten Ileumstück und dem Colon transversum wird dann eine seitliche Anastomose ausgeführt. Nun wird die gangränöse Partie entfernt, was leicht und ohne jede Blutung geht. Die Bauchhöhle wird mit warmer Kochsalzlösung ausgetupft, die Därme werden reponiert, die Bauchwunde vernäht bis auf das untere Ende, wo ein Jodoformgazetampon herausgeleitet wird.

Das Fehlen fast jeglicher Blutung während der Operation liess als Ursache des Gangrän eine Embolie der arteria mes. sup. vermuten.

Trotz ausgiebiger Kochsalzinfusionen nahm der Kräfteverfall immer mehr zu, der Puls war bald nicht mehr zu fühlen, abends 11 Uhr trat der Exitus ein.

Sektionsprotokoll vom 27. XII. 1904.

Leichendiagnose:

Diffuse eitrig-hämorrhagische Peritonitis.

Altersatrophie der Nieren mit frischen und älteren Infarkten.

Mässige Stauungsleber mit Zwerchfellfurche.

Atrophie der Genitalien.

Lungenemphysem. Hypostatisches Oedem und Hyperämie der Unterlappen.

Mässige Herzhypertrophie mit Verdickung der Mitral- und Aortenklappe. Geringe Intimaverfettung des Hauptstammes, diffuse periphere Arteriosclerose, besonders im Splanchnicusgebiet.

Thrombotischer Verschluss eines Hauptastes der a. mes. sup. mit beginnender Gangrän der zugehörigen Dünndarmschlingen.

Enteroanastomose, Darmresektion, Laparatomiewunde.

Aeusseres:

Ziemlich kleine, weibliche Leiche von kräftigem Knochenbau mit ausgedehnten Totenflecken und vorgeschrittener Fäulnis. In der linea alba eine ungefähr 20 cm lange, bis auf den unteren mit Gaze austamponierten Winkel durch Nähte verschlossene Laparatomiewunde. Unterhautfettgewebe und Muskulatur ziemlich feucht.

Brusthöhle:

Rippenknorpel teilweise verknöchert.

Lungen nicht kollabiert, überall frei. Pleurahöhlen leer. Im Herzbeutel etwas vermehrte freie Flüssigkeit. Rechter Vorhof sehr stark gefüllt. Die Lungen sehr voluminös und emphysematös. Pleura überall glatt und spiegelnd, stark anthrakotisch.

Beide Oberlappen in den abhängigen Partieen enorm ödematös; sämtliche übrige Teile der Lunge hochgradig emphysematös gebläht, lufthaltig. Bronchialschleimhaut gerötet, in den Bronchien etwas dünnflüssiger Eiter. Beide Unterlappen stark bluthaltig.

Herz fest kontrahiert, mässig fettreich. Ueber der Vorderwand des rechten Ventrikels ein Sehnenfleck. Gefässe leicht geschlängelt. Auf dem Querschnitt Muskulatur etwas hypertrophisch, dunkelbraungelb. Pulmonalklappen, ostium und intima normal, das gleiche am Tricuspidalostium. Rechter Vorhof sehr erweitert, mit Speckgerinnsel gefüllt. Die Mitralklappen sind am einen Rand etwas miteinander verwachsen und im ganzen verdickt. Aortenostium normal weit; die mittlere Klappe zeigt eine ältere,

hahnenkammartige abgeglättete Wucherung neben dem nod. Arantii. Aortenintima wenig verfettet.

Oesophagusschleimhaut blass, im unteren Teile maceriert.

Schilddrüse wenig vergrössert.

In der Trachea und den Bronchien sehr viel zäher Schleim, Schleimhaut leicht gerötet.

Bifurkationsdrüsen vergrössert, anthrakotisch.

Bauchhöhle:

Nach Durchtrennung der Bauchdecken liegt der hochgradig geblähte Magen vor. Netz zusammengerollt, blutig imbibiert. Die Dünndarmschlingen z. T. hochgradig gebläht, mit fibrinösen Membranen untereinander verklebt und bedeckt. In der Bauchhöhle eine Tasse trübhämorrhagischer Flüssigkeit. Ein Teil des Ileums erscheint reseciert, ebenso das Coecum und Colon asc. Das unterste Ileum ist in das Colon transversum eingenäht. Die oberen Ileumschlingen sind schwappend mit Flüssigkeit gefüllt. Ungefähr in der Mitte der noch erhaltenen Dünndarmteile beginnt eine missfarbige Veränderung der Darmschlingen. Bei Freipräparierung der art. mes. sup. zeigt sich das Lumen derselben verlegt in der Höhe einer ziemlich grossen Gabelung durch einen obturierenden der Wand ziemlich fest anhaftenden reitenden Thrombus. Bei der weiteren Verfolgung der Arterienverzweigung finden sich noch andere Gefässverschlüsse im Verzweigungsgebiet der mesenterica, peripher von der Thrombose. In den zugehörigen Darmschlingen findet sich reichlicher dunkelroter flüssiger Kot. Die oberen Darmabschnitte sind schwappend gefüllt mit galliger schleimiger Flüssigkeit; Schleimhaut o. B. Auch im Magen findet sich ziemlich viel dünnflüssiger galliger Inhalt.

Die Mesenterialdrüsen hochgradig vergrössert. Im Jejunum findet sich an umschriebener Stelle eine hämorrhagische Schleimhautinfarcierung mit oberflächlicher Verschorfung; das zugehörige Gefäss thrombotisch verschlossen. Der ganze Dickdarm ist mit den gleichen blutigen Kotmassen gefüllt. Schleimhaut blutig imbibiert.

Nebennieren o. B.

Nieren etwas klein, zeigen vereinzelte ältere sowie ganz frische kleine Infarktnarben, teils hämorrhagisch, teils anämisch; Zeichnung verwaschen.

Milz klein, derb; auf dem Durchnitt Pulpa dunkelblaurot, mit kleinen Blutungen durchsetzt.

Die Leber zeigt eine grosse Respirationsfurche auf der Oberfläche des rechten Lappens.

Pankreas o. B.

Uterus atrophisch, im Cavum ein cystischer Polyp. Ovarien stark aufgelockert.

In der Blase wenig trüber Urin, Schleimhaut etwas stärker injiciert.

Rektalschleimhaut blass.

Aorta zeigt in ihrem oberen Teil nur umschriebene Verfettungen, in ihrer unteren Hälfte starke Schlängelung und hochgradige Faltenbildung, starke, ungleichmässige Verdickung der Intima. Auch der Hauptstamm des Art. mes. zeigt derartige Veränderungen. Vena cava o. B. —

Es handelt sich also um eine 63 jährige Frau, die, ohne vorher leidend gewesen zu sein, ganz plötzlich an Erscheinungen erkrankt, die nur von schweren Veränderungen des Magen-Darm-Kanals herrühren können. In kurzen Zwischenräumen muss Pat. 8 mal brechen und hat 4 mal Durchfall, der zuletzt blutig

wird, während das Erbrochene fäculenten Geruch bekommt. Es bestehen Leibschmerzen. Der Puls wird schlecht, die Zunge trocken, Lippen bläulich, Extremitäten kalt. Die Diagnose wurde, der Schwere des Krankheitsbildes entsprechend, auf einen akuten Darmverschluss gestellt. Und zwar dachte man wegen der blutigen Stühle an eine Invagination, die ja fast immer durch dieses letztere Symptom charakterisiert ist. Es fehlte freilich jener vielgenannte »wurstförmige Tumor,« doch ist ja dessen Nichtvorhandensein kein Beweis gegen eine Intussusception. Bei der Operation nun stellte sich wohl eine Gangrän des Dünndarms in grosser Ausdehnung heraus, von einer Invagination aber wurde nichts gefunden, es fehlte auch jede äussere Ursache für den Brand. Dagegen fiel auf, dass die Mesenterialgefässe, die zu dem gangränösen Darmstück gehörten, bei ihrer Durchschneidung gar nicht bluteten und man stellte während der Operation deswegen die Diagnose auf einen Ileus infolge einer Embolie der Art. mes. sup. Die Autopsie bestätigte die Richtigkeit dieses Schlusses. Man fand einen grossen, reitenden Embolus, der in einer Entfernung von 10 cm vom Darm einen Hauptast der art. mes. sup. verstopfte, ausserdem noch zahlreiche, kleinere Embolie in kleineren Verzweigungen. Als Quelle des Embolus wurde eine ältere, hahnenkammartige Wucherung an der mittleren Aortenklappe angesehen. Die Venen waren frei.

Bevor ich nun nach diesem kurzen Ueberblick zu einer eingehenden Schilderung des vorliegenden Falles übergehe, sei es mir gestattet, den Stand unseres bisherigen Wissens über Mesenterialembolie in knappen Umrissen zu fixieren.

Die Erklärung, warum eine Verstopfung der Art. mes. sup. zur Darmgangrän führt, war lange Zeit nicht sicher und erst Litten hat diese Frage endgiltig gelöst. Er zeigte durch eine Reihe von Versuchen, dass bei Verschluss diese Arterie trotz ihres Anastomosenreichtums funktionell doch als eine Endarterie zu betrachten ist.

Der Weg, den das Blut in den Collateralen, also in der Mesenterica inferior und Gastroduodenalis, zurücklegen müsste, um den Darm mit arteriellem Blut zu versorgen, ist so lang, und oft durch eine bestehende Arteriosclerose so eng, dass es, statt den kolossalen Umweg zu machen, viel eher auf direkte Weise zum Darm zu gelangen sucht, d. h. durch die Venen. Dadurch ist aber der normale Abfluss des venösen Blutes gehindert; sauerstoffarm und mit Stoffwechselprodukten überladen ist es durchaus ungeeignet zur Ernährung der empfindlichen Kapillaren. Diese reagieren sehr rasch darauf, es kommt zu Ernährungsstörungen in den Kapillarwandungen und die Folge ist eine hämorrhagische Infarcierung des Darmes.

Das gleiche Gesetz gilt, wie Nothnagel, Mikulicz und Deckart zwar nicht experimentell, aber auf klinische Tatsachen gestützt bewiesen, auch für die Venen.

Ausser Litten ist es hauptsächlich Kader, welcher durch zahlreiche Experimente die Frage aufzuklären sucht, welchen Einfluss Blutversorgungsstörungen der Darmgefässe auf die Darmwand ausüben. Von seinen viel citierten Versuchen interessieren uns hauptsächlich die der III. Reihe, wo er »ohne irgendwie das Lumen des Darmes zu beeinträchtigen, in einem Darmabschnitt Circulationsstö-

rungen durch Unterbindung seiner Mesenterialgefässe erzeugt.« Er selbst sagt: Diese Gruppe wird in praxi durch die äusserst seltenen Fälle von Thrombose der Mesenterialgefässe repräsentiert. Bei der Erzeugung der Circulationsstörungen unterscheidet er wiederum 2 Arten, die er durch verschieden starke Abschnürung der mesaraischen Gefässe erzielt. Bei der »starken« Strangulation hebt er jeden Zu- und Abfluss des Blutes auf; bei der »schwachen« stellt er nur eine Schwächung, keinen vollständigen Schwund der Pulsation der Arterien und Anfüllung der Venen her. Bemerkenswert sind die dadurch gewonnenen Resultate. Bei der schwachen Strangulation färben sich die Darmschlingen dunkelblaurot, infolge von venöser Hyperämie, es kommt zu Stase, Austritt des Blutes aus den Gefässen in die Darmwandungen, Ausdehnung und Verdickung des letzteren. Die starke Strangulation gibt folgendes Bild: Die Darmschlingen werden, weil sie überhaupt kein Blut mehr erhalten, grau, die Wandungen dünn und schlaff, und hochgradig brüchig. In beiden Fällen schliesst sich an die Circulationsstörungen Gangrän an, aber in 2 grundverschiedenen Formen. Kommt es, wie bei der schwachen Strangulation noch zu einem Blutaustausch, dann entsteht ein hämorrhagischer Infarkt; ist die Blutversorgung dagegen ganz aufgehoben, dann ist die Folge eine anämische Gangrän. Mit anderen Worten:

Der Verschluss der Arteria oder Vena mesenterica bedingt hämorrhagischen Infarkt, die Thrombose beider Gefässe dagegen anämische Gangrän.

Sprengel ist es, der klar diesen Satz aussprach und der diese Ueberzeugung gewann auf Grund der Kader'schen Versuche und der von ihm beobachteten

Fälle von Mesenterialembolie. Ich brauche wohl keine ausführliche Beschreibung seiner Krankengeschichten, sondern darf mich darauf beschränken, auf sie hinzuweisen (Verhandl. d. deutsch. Gesellsch. f. Chir. 1902). Nr. 2 und 3 seiner Kranken, Gustav Wille und Frieda L. zeigen hämorrhagische Infarcierung des Darmes, Nr. 4, Emil Kirchner, anämische Gangrän. Jede der Gruppen bedingt durch Circulationsstörungen, dort jedoch in beiden Fällen Verschluss nur der Venen, hier Thrombose von Arterie und Vene.

Beim Durchgehen der jetzt schon recht reichhaltigen Litteratur, ich zähle bis jetzt einschliesslich des von mir mitgeteilten Falles 87 Berichte, ist auch mir dies klar geworden. Ueberall da, wo eine hämorrhagische Infarcierung des Darmes vorhanden war, liess sich ein Verschluss der Arterie oder Vene nachweisen; ich entsinne mich keines Falles, wo beide verschlossen gewesen wären. In allen Fällen jedoch, wo Arterie und Vene undurchgängig waren, folgte mit Naturnotwendigkeit eine anämische Gangrän. Der letzte Fall, über den Sprengel 1905 referierte, ist hochinteressant und direkt beweisend für die Richtigkeit seiner Theorie, weil hier hämorrhagischer Infarkt und anämische Gangrän miteinander kombiniert sind. Bei der 25jährigen Frau, welche wegen Ileuserscheinungen operiert wurde, fand man während der Sektion einen hämorrhagischen Infarkt eines grossen Teils des Dünndarms und Colon ascendens, nur das Cöcum war schlaff, grau verfärbt, schlotternd, d. h. anämisch gangränös. Man entdeckte einen grossen Embolus, der den Stamm des Art. mes. sup. verlegte; sämtliche Verzweigungen der Arterie bis an den Darm heran waren trombosiert, die Venen völlig leer bis

auf die Vena ilcocoecalis posterior, welche thrombosiert war. Also auch hier hämorrhagischer Infarkt nur da, wo ein Gefäss verschlossen war, anämische Gangrän dagegen bei Undurchgängigkeit beider. Besser lässt sich wohl kein Fall verwerten für die Richtigkeit seiner Theorie als dieser. Ich habe mich mit Absicht etwas länger bei dieser Theorie aufgehalten, weil sie allein es ist, welche uns die pathologisch-anatomischen und klinischen Verhältnisse hinreichend zu erklären im Stande ist.

Sprengel wirft weiterhin die Frage auf, welches klinische Bild die einzelnen Formen dieser Gangrän theoretisch erwarten lassen. Und er kommt zu folgendem Schluss:

Bei der hämorrhagischen Infarcierung Blutung in den Darm mit blutigen Entleerungen durch den Mund oder After, Verdickung der Darmwandungen wegen blutiger Durchtränkung, allmähliche Unfähigkeit derselben, den Inhalt fortzuschaffen, spätere Verstopfung, Blutung in die Bauchhöhle.

Anaemische Gangrän: Lähmung der Darmwand mit sofortiger Verstopfung, baldiger Eintritt einer Perforationsperitonitis wegen Brüchigkeit der Wandungen.

Mit diesen theoretischen Postulaten stimmen sowohl experimentelle als auch klinische Erfahrungen völlig überein. Kader erzählt, dass bei allen Tieren, bei denen eine schwache Strangulation ausgeführt war, wo also der Blutaustausch nicht völlig aufgehoben war, Erbrechen und Durchfälle auftraten, die schliesslich blutig wurden. Die Darmwand war verdickt; erst später wichen die Diarrhoeen einer Obstipation. In dem einzigen Falle, wo Arterie und

Vene verschlossen wurde, sofortige Verstopfung, Verdünnung der Darmwandungen und Perforationsperitonitis.

Und klinisch sind die Erfahrungen die gleichen. Wo Arterie oder Vene verschlossen war, wo also haemorrhagischer Infarkt bestand, stellte sich entweder blutiges Erbrechen oder blutiger Durchfall ein; und traten sie ja einmal klinisch nicht so deutlich hervor, so liess sich bei der Autopsie sicher dünner blutiger Kot im Darm nachweisen. Fast in allen Fällen war die durch blutige Durchtränkung verdickte Darmwand mehr oder weniger deutlich durch die Bauchdecken zu fühlen, wenn nicht als »Wurst«, so doch zum mindesten als Resistenz. In vielen Fällen konnte man auch einen hämorrhagischen Erguss im Bauchraum konstatieren. Und erst nach einiger Zeit stellte sich jene Obstipation ein, die auf Lähmung der blutig durchtränkten Darmmuskulatur beruhte. Da, wo anämische Gangrän war, bestand von Anfang an Verstopfung, die dünnen Darmschlingen konnten palpatorisch nicht nachgewiesen werden und in relativ früher Zeit kam es zu einer Perforativ-Peritonitis. Es gilt dies hauptsächlich für die von Sprengel mitgeteilten Fälle; in der Litteratur wurde bisher zu wenig Gewicht auf diese Unterscheidung gelegt, so ist die Ausbeute in dieser Hinsicht nur gering. Soviel aber ist doch sicher, dass man die hämorrhagisch verdickten Darmwandungen schon in verschiedenen Fällen durch die Bauchdecken hindurch nachweisen konnte; freilich wurden sie immer als Invagination angesprochen, die Intussusception ist es ja auch, mit der die Embolie am leichtesten verwechselt werden kann. Ich werde später darauf zurück-

kommen. Wenn auch Borszeky und andere Autoren nicht zwei Formen der Krankheit unterscheiden, sondern die blutigen Stühle als etwas Zufälliges ansehen, so möchte ich doch nach diesen Ausführungen die Aufstellung von zwei verschiedenen Arten als berechtigt ansehen und stelle mich damit auf den Standpunkt der Mehrzahl der Fachleute. Ich glaube, dass Sprengel recht hat, wenn er sagt, die klinisch beobachteten Durchfälle lassen den Schluss zu, dass es sich um die eine der Gruppen (häm. Infarkt) handeln muss.

Wenden wir uns nun nach diesen Ausführungen zur Betrachtung des vorliegenden Falles!

Bei der Operation zeigte sich eine hochgradige hämorrhagische Infarcierung verschiedener Darmschlingen, beginnende Gangrän derselben, ohne dass eine äussere Ursache dafür zu finden gewesen wäre. Erst im weiteren Verlauf derselben drängte sich die Überzeugung auf, dass dafür ein Verschluss des ernährenden Darmgefässes verantwortlich zu machen sei. War dies richtig, dann musste es sich nach Sprengel entweder um eine Verstopfung der Arterie oder Vene handeln, nur dann bildet sich ja ein hämorrhagischer Infarkt heraus, beide Gefässe konnten nach der Sachlage unmöglich undurchgängig sein. So stellte sich's denn auch bei der Autopsie heraus; es fand sich ein grosser Embolus, der die Mesenterialarterie verstopfte, die Venen waren frei. Der Verschluss der Arterie hatte zuerst eine momentane Unterbrechung des Blutzuflusses zur Folge, dann nahm das Blut seinen Weg rückläufig durch die Venen und Kapillaren, es kam zu einer Hyperämie, die so hochgradig wurde, dass die schwachen Kapillarwandungen

dem Druck nicht Stand hielten, Blut trat aus, die Darmwand wurde in ihrer Ernährung so schwer geschädigt, dass sie gangränös wurde. Da der Embolus nicht den Stamm der Mesenteria superior obturierte, sondern nur einen Hauptast derselben, so konnte auch nicht der Dünndarm in seiner ganzen Ausdehnung brandig werden. Es war also die Gangrän beschränkt auf den von dem verstopften Gefäss versorgten Darmabschnitt. Merkwürdig ist es — und ich habe in der Litteratur einen analogen Fall nicht finden können — dass sich zwischen den zwei gangränösen Teilen, Coecum und unterem Ileumdrittel, noch ein Stück »relativ guten Darmes« fand, dass also die Gangrän eine Unterbrechung erfahren hatte. Wie das möglich ist, vermag ich nicht zu sagen. Ob Anastomosen vorhanden waren, die eine ausreichende Blutversorgung garantierten, ob im Bereich des guten Darmstückes die kleineren Gefässe gesund und offen waren, während sie an den anderen Stellen sekundär thrombotisch verschlossen wurden, oder ob andere Gründe dafür verantwortlich zu machen sind, — ich weiss es nicht. Das Sektionsprotokoll bietet keinen Anhaltspunkt. Jedenfalls -- und darauf kam es mir zunächst an — lässt sich unser Fall glatt einreihen in jene erste Gruppe von Darmgangrän infolge von hämorrhagischem Infarkt, als dessen Ursache ein Verschluss des zu- oder abführenden Gefässes anzusprechen ist.

Stimmen nun auch die klinischen Befunde mit dem überein, was Sprengel theoretisch fordert? Nach ihm muss die hämorrhagische Infarcierung zu einem Austritt von Blut in den Darm führen, das entweder durch den Mund, wenn der Verschluss hoch

sitzt, oder bei tieferem Sitz durch den After entleert wird. Durchfälle bestanden bei unserer Pat. von Anfang an, ob aber schon die ersten blutig gewesen sind oder nicht, lässt sich nicht entscheiden; in der Anamnese heisst es bloss, dass sie »reich an Wasser« gewesen seien. Es kann sehr leicht sein, dass der Blutgehalt übersehen wurde, weil man eben nicht darauf geachtet hat. Übrigens brauchen ja die ersten Durchfälle gar nicht blutig zu sein; aus den durchlässigen Gefässen treten erst die flüssigen Bestandteile aus, das Plasma, erst hinterher zwängen sich auch die festeren Elemente hindurch. Ich glaube annehmen zu dürfen, dass die ersten Diarrhöen überhaupt nicht blutig sein können, sondern hauptsächlich serös sind, d. h. »reich an Wasser«. So viel ist sicher, dass am nächsten Tage dagegen blutige Diarrhöen beobachtet wurden. Das erste Symptom jener Infarcierung, die blutigen Durchfälle, sind also als zweifellos nachgewiesen. Die hämorrhagische Durchtränkung der Darmwandungen erreichte in unserem Falle nicht einen so hohen Grad, dass die Wand sehr erheblich verdickt wurde. Man konnte also auch bei der Palpation nicht mit Sicherheit nachweisen, dass die Resistenz in der rechten unteren Bauchgegend durch verdickte Darmschlingen bedingt sei; aber man hatte doch das Gefühl, dass diese Resistenz nicht bedingt sei durch etwas, was ausserhalb des Darmes lag, z. B. abgekapselter Erguss, sondern dass sie dem Darme angehören müsse. Also auch das zweite Charakteristikum, die Verdickung der Darmwandungen, ist da. Der typische Anfangsschmerz fehlt ebensowenig bei unserer Patientin wie die hämorrhagische Flüssigkeit in der Peritonealhöhle, wenn diese auch

nicht so hochgradig wurde, dass man von einem stärkeren Erguss hätte reden können. Die klinischen Symptome decken sich also recht gut mit den theoretischen Forderungen Sprengels. Und résumiere ich über das Ganze, so kann ich wohl sagen:

Unser Fall lässt sich sowohl pathologisch-anatomisch als auch klinisch leicht einreihen in die erste der beiden Gruppen, die Sprengel trennte, er ist ein Beispiel einer hämorrhagischen Infarcierung, wie sie nach Verschluss der Arteria oder Vena mesenterica superior sich einstellt.

Ob wir je dahin kommen werden, eine absolut sichere Diagnose auf Mesenterialembolie zu stellen, ist nicht abzusehen. Gerade hier ist unser Wissen Stückwerk. Es werden sich Symptome zeigen, wie sie verschiedenen Ileusarten gemein sind, und wir werden immer in der Gefahr sein, einzelne Formen miteinander zu verwechseln, wenn nicht ganz besonders günstige Momente eintreten. Und auch dann werden wir über eine Wahrscheinlichkeitsdiagnose wohl kaum hinauskommen. Auch in den wenigen bisher diagnosticierten Fällen kann es sich immer nur um Wahrscheinlichkeitsdiagnosen handeln, ein Mittel, die Mesenterialembolie als sicher zu erkennen, besitzen wir nicht, darin stimmen alle Autoren überein.

Betrachten wir nun die einzelnen Ileusarten!

Am besten ist noch die Abgrenzung einer inneren Incarceration gegenüber möglich; hier hört jede Entleerung durch den After sofort auf, während ja bei der Embolie in weitaus den meisten Fällen blutige Durchfälle sich einstellen. Ich rede hier von dem hämorrhagischen Infarkt, denn dieser ist, am häufigsten von den beiden Arten von Gangrän vorkommend, doch der praktisch wichtigste.

Den plötzlich auftretenden Anfangschmerz, der in der Mehrzahl der Fälle von beispielloser Höhe ist, das sofortige, häufige Würgen und Brechen, den kleinen Puls und die kühlen Extremitäten, die geblähten Darmschlingen hat die Embolie gemeinsam mit dem Strangulationsileus, allein auch hier sind das Unterscheidende die blutigen Diarrhöen, eventuell das Blutbrechen, wenn die Embolie zur hämorrhagischen Infarcierung eines höher gelegenen Darmabschnittes geführt hat.

Von innerer Einklemmung und Strangulation lässt sich die Embolie also einigermassen leicht unterscheiden; schwieriger dagegen ist dies der Invagination gegenüber möglich.

Beide setzen mit heftigen Schmerzen ein, massenhaftes Brechen tritt auf, die Kräfte liegen darnieder, zahlreiche blutige Stühle stellen sich ein, eine Resistenz wird im Abdomen fühlbar: beide besitzen also die grösste Ähnlichkeit. Einige wenige unterscheidende Punkte gibt es aber doch, auf welche ich jetzt aufmerksam machen möchte:

Zunächst möchte ich darauf hinweisen, dass die Invagination doch recht selten so urplötzlich einsetzt wie die Embolie. Meist gehen doch Beschwerden von Seiten des Darmes voraus, Störungen in der Stuhlentleerung, die sich über kürzere oder längere Zeit hin erstrecken, ehe es zu den eigentlichen Ileuserscheinungen kommt, während ja die Embolie gerade durch das blitzartige Auftreten charakterisiert ist.

Ob eine mikroskopische Untersuchung des Kotes Aufschluss geben kann über die Art des Verschlusses, erscheint mir fraglich. Eine invaginierte Darmschlinge wird, wenn Fetzen von ihr abgehen, auch nicht gleich

alle Bestandteile der Darmwandungen zu Tage fördern, sondern immer erst die innersten, die Schleimhautschicht. Und die sind es ja auch, welche wir bei einer Embolie finden, falls Gewebsbestandteile sich nachweisen lassen. Beweisend scheint mir also dieses unterscheidende Merkmal nach Gall nicht zu sein. Wichtiger ist folgendes: Bei den meisten Fällen von Invagination findet man ein Offenstehen des Afters. Die eingestülpte Schlinge wirkt als Fremdkörper und verursacht peristaltische Kontraktionen der Darmmuskulatur. Die Fortbewegung ist aber zunächst unmöglich, so hilft sich der Darm damit, dass er vorerst nicht das Intussusceptum weiterschafft, sondern den peripher davon gelegenen Teil über das eingeschobene Stück hinwegzieht. Ich erkläre mir das ähnlich, wie sich der schwangere Uterus über das Kind hinwegzieht, wenn ein Geburtshindernis vorhanden ist, das er nicht überwinden kann. Wie dort der äussere muttermund allmählich durch den Zug der Längs-Muskulatur erweitert wird, so kommt es auch hier mit der Zeit zu jenem oben erwähnten Offenstehen. Dieses Offenstehen des Afters scheint mir ein gutes unterscheidendes Merkmal zu sein.

Dann möchte ich darauf hinweisen, dass die Invagination doch hauptsächlich eine Krankheit des Kindesalters ist. Die Hälfte aller Invaginationen fällt nach Tillmanns auf das 1.—10. Lebensjahr, dann folgt das Alter von 10—20 Jahren mit einem hohen Prozentsatz, darüber hinaus ist die Intussusception doch recht selten. Nun wäre der einzige Fall von Embolie im Kindesalter der von Aufrecht beschriebene. Ob es sich aber bei diesem 8jährigen Mädchen wirklich um eine Embolie gehandelt hat, scheint mir

recht fraglich; ich habe vielmehr den Eindruck, dass eine Invagination vorlag, die zur Heilung kam. Solange nicht anatomisch die Embolie nachgewiesen ist, und das war unmöglich, da das Kind wieder genas, solange zweifle ich auch an der Richtigkeit der Diagnose. Alle anderen Fälle betrafen Leute im mittleren bezw. höheren Alter, das niederste mit 19 Jahren (Moos). Es ist dies zweifellos nicht ein zufälliges Zusammentreffen und ich glaube, dass das Alter des Pat. somit bei der Stellung der Differentialdiagnose eine recht wichtige Rolle spielen muss

Invagination wie Embolie führen zu einem Tumor. Während dieser aber bei der Invagination in den allermeisten Fällen so scharf abzugrenzen ist, dass man von einer »wurstförmigen« Geschwulst reden kann, ist er bei der Embolie viel undeutlicher.

Schwankt man zwischen genannten Diagnosen und fühlt man unter dem palpierenden Finger ein Härterwerden des Tumors, so kann das nur von der Kontraktion des Invaginatums herrühren (Nothnagel).

Ich habe so die Untersuchungsmerkmale hervorgehoben, die mir wichtig erschienen. Mit anderen Formen des Ileus lässt sich die Embolie wohl kaum verwechseln. Ich möchte nun noch kurz die hauptsächlichsten Punkte anführen, die uns die Wahrscheinlichkeitsdiagnose einer Mesenterialembolie stellen lassen:

Plötzlich eintretende Leibschmerzen, die in den meisten Fällen eine beispiellose Höhe erreichen, profuses Erbrechen und Durchfälle, das eine oder andere blutig werdend. Geringe Auftreibung des Leibes, Auftreten einer mehr oder weniger deutlich fühlbaren Resistenz, die sich nicht »versteift«, mittleres oder hö-

heres Alter, Verschlossensein des Anus, Herzfehler, ältere oder frischere Embolieen an anderen Stellen, event. auch gleichzeitig (in der Haut: Talke!)

Hat man diese Punkte, so lässt sich als Ursache des Ileus wohl mit der grössten Wahrscheinlichkeit eine Verstopfung des Gefässes ansehen. Beim Fehlen eines oder mehrerer der angeführten Symptome werden wir diagnostischen Irrtümern wohl kaum entgehen können. Gilt das schon für den hämorrhagischen Infarkt, dann in so höherem Grade für die anämische Gangrän. Diese gleicht einem Strangulationsileus wie ein Ei dem andern. Und wenn man hier keine Quellen für Embolie nachweisen kann, wenn man womöglich von einer früheren Bauchfellentzündung hört, so ist kaum anzunehmen, dass man auf die richtige Diagnose kommt. Ich spare mit ausführlichere Bemerkungen über sie, zunächst, weil sie die ungleich seltenere Form der beiden Gangränarten ist, und dann auch, weil sie keinen Unterschied in unseren therapeutischen Massnahmen bedingen kann.

Ist die Diagnose auf Ileus infolge von Mesenterialembolie gestellt, so kommt therapeutisch meiner Ansicht nach nur die Operation in Betracht, denn sie allein setzt uns in den Stand, die Darmgangrän und Peritonitis eventuell zu vermeiden. Dass man durch interne Behandlung die Beschwerden des Patienten lindern kann, bezweifle ich nicht: grosse Morphiumdosen werden den Kranken schmerzfrei machen, das Erbrechen beseitigt man durch häufiges Aushebern des Magens, den Diarrhöen geht man innerlich mit Tannin oder Ergotin, Alaunklystieren zu Leibe. Aber mit all diesen Massnahmen schafft man nur Folge-

zustände weg, lässt jedoch die Ursache bestehen; trotz aller Bemühungee werden wir den Kranken doch schliesslich verlieren, wenn endlich die Perforationsperitonitis eintritt, zu der es doch nach einiger Zeit kommen muss, oder aber der Patient sirbt, bevor es dazu gekommen ist, an der Stercorämie. Gelingt es uns, durch die Operation den kranken Darm auszuschalten, dann nehmen wir damit auch all den bedrohlichen Folgeerscheinungen den Boden. Die Resultate der chirurgischen Behandlung sind freilich bisher verzweifelt schlecht. Es liegt dies teilweise daran, dass die Patienten erst in relativ später Zeit operiert wurden, als ihr Kräftezustand nicht mehr ausreichte; diesem Übelstande könnte man durch eine Frühoperation abhelfen. Andrerseits aber ist der Darm oft in einer solchen Ausdehnung gangränös, dass die Entfernung des kranken Teiles zu den Unmöglichkeiten gehört. Wenn sich die Infarcierung fast auf den ganzen Dünndarm erstreckt, dann ist an Resektion nicht zu denken. Auf der anderen Seite aber gibt es wieder Fälle, wo die Infarcierung auf kleinere Strecken beschränkt ist. Es hängt dies natürlich davon ab, ob der Stamm der Arterie, ob grössere oder kleinere Äste verstopft sind. Die Schwere des Krankheitsbildes lässt nach Watson keinen Rückschluss zu auf die Grösse der Infarcierung. Die Indikationen zu den einzelnen Operationsmethoden möchte ich kurz so zusammenfassen:

Ist die Ausdehnung der Infarcierung oder anämischen Gangrän nicht zu gross (bis zu 2 m) und gestattet es der Kräftezustand, dann reseziere man die kranke Darmpartie und füge eine Enteronastomose an: Glaubt man aber zu diesem Vorgehen nicht

berechtigt zu sein, weil der Kranke schon zu weit heruntergekommen ist oder weil zu viel vom Darm gangränös ist, dann beschränke man sich auf die Bildung eines Anus praeternaturalis. Während und nach der Operation müssen ausgiebige Kochsalzinfusionen und andere Excitantien dem drohenden Nachlassen der Herzkraft entgegenarbeiten.

Meinem hochverehrten Lehrer, Herrn Professor Dr. v. Kryger, gestatte ich mir für die gütige Überlassung dieser Arbeit, sowie für die Durchsicht des Manuscriptes und Übernahme des Referates meinen ergebensten Dank auszusprechen.

Literatur.

Litten: Virch. Archiv Bd. 63.

Nothnagel: Handbuch der Krankheiten des Darmes.

Mikulicz: Handbuch der praktischen Chirurgie.

Deckart: Mitteilungen aus den Grenzgebieten der Medizin und Chirurgie 1899.

Kader: Deutsche Zeitschrift für Chirurgie Band 33.

Sprengel: Verhandlungen der deutschen Gesellschaft für Chirurgie 1) 1902. 2) 1905.

Borszćky: Centralblatt für Chirurgie 1902 bezw. Beiträge zur klin. Chirurgie Bd. 31.

Gull, Deutsche med. Wochenschrift 1898.

Tillmanns: Spezielle Chirurgie.

Aufrecht: Münch. med. Wochenschrift 1902.

Moos: Virch. Archiv Bd. 41.

Watson: Boston. med. and. surg. Journ. 1894, cit. nach Deckart.

Lebenslauf.

Geboren wurde ich am 17. April 1881 zu Ansbach in Bayern. Ich besuchte die dortige Volksschule und das Gymnasium, welches ich im Juli 1900 absolvierte. Im Herbst desselben Jahres bezog ich die Universität Erlangen, wo ich bis zu meinem Staatsexamen blieb. Die ärztliche Zwischenprüfung bestand ich 1902, im Mai 1905 das ärztliche Staatsexamen. Dann genügte ich meiner Militärpflicht. Nach Vollendung derselben promovierte ich; der Tag der mündlichen Prüfung war der 7. Juni 1906.

Fig. I.

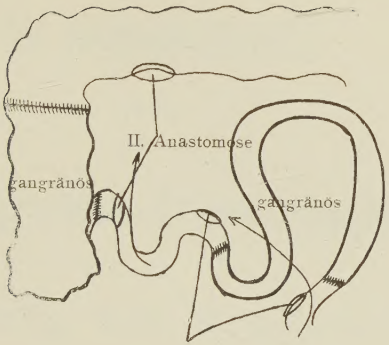

Ansicht von vorn.

Fig. II.

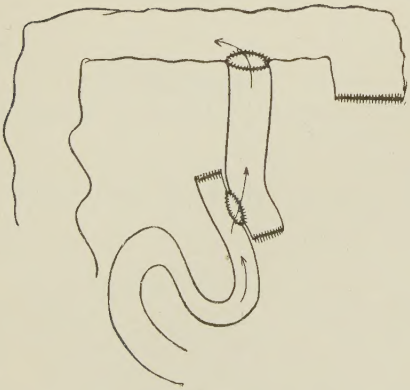

Ansicht von hinten.